

# Corticoterapia sistémica en el período post-agudo de la neumonía por COVID-19 con tórpida evolución clínico-radiológica

**Autor:** Samolski Daniel<sup>1</sup>

<sup>1</sup>Organización de Servicios Directos Empresarios (OSDE), Neumonología, Buenos Aires, Argentina

## Resumen

La neumonía por COVID-19 genera tanto daños inmediatos por efecto viral como alejados por desregulación inmunológica inflamatoria. La corticoterapia sistémica ha demostrado ser beneficiosa en la primer parte del proceso, pero aún se desconoce con certeza su utilidad en el daño post agudo. El número de pacientes afectados hace imperativo encontrar terapéuticas que reduzcan las potenciales secuelas pulmonares. Se incluyeron en esta serie de casos 18 pacientes internados en instituciones médicas privadas polivalentes de la Ciudad de Buenos Aires: 15 de sexo masculino y 3 femenino y edad  $58,4 \pm 13,6$  años. Antecedentes comórbidos más frecuentes: HTA (4 pacientes), obesidad (6 pacientes) y tabaquismo (4 pacientes). Cinco pacientes no presentaban ningún antecedente médico. Todos los incluidos presentaron disnea, desaturación de oxígeno y alteraciones tomográficas persistentes o en progresión, posteriores a los 14 días de su infección. Todos recibieron dexametasona acorde a las normativas vigentes. Posteriormente, dada la mala evolución, fueron tratados con corticoesteroides orales y/o endovenosos aplicando el tratamiento utilizado para neumonía organizada (OP) secundaria. En 6 de los pacientes se realizó biopsia transbronquial describiéndose patron OP en 3 de ellos. Cuatro semanas después de iniciado dicho tratamiento todos los pacientes presentaron mejoría clínica expresada por menor disnea, ningún paciente mantuvo el requerimiento de oxígeno y todas las tomografías de tórax mostraron clara disminución de la afectación parenquimatosa pulmonar. Los corticoides sistémicos administrados en el periodo post agudo de la COVID-19 tienen un efecto beneficioso clínico y radiológico.

**Palabras clave:** Neumonía por COVID 19 - Neumonía organizada secundaria - Corticoterapia sistémica

## Abreviaturas

<b>COVID-19</b>	Infección por coronavirus SARS COV2
<b>NYHA</b>	New York Health Association
<b>O<sub>2</sub></b>	oxígeno
<b>OP</b>	neumonía organizada
<b>TAC</b>	tomografía axial computada
<b>ARM</b>	asistencia respiratoria mecánica
<b>FBC</b>	fibrobroncoscopia
<b>BAL</b>	lavado broncoalveolar
<b>BTB</b>	biopsia transbronquial
<b>DAD</b>	daño alveolar difuso
<b>NIC</b>	neumonía intersticial celular
<b>mg/kg</b>	miligramos por kilogramo de peso corporal

Recibido: 30/06/2021 - Aceptado: 13/09/2021

**Correspondencia:** Daniel Samolski - E-mail: dsamolski@gmail.com

## Introducción

Desde el principio de la pandemia de COVID-19, mucho se ha discutido sobre la utilidad de los corticosteroides como terapéutica farmacológica. Desde un inicio donde se asumió incluso un potencial efecto perjudicial<sup>1</sup>, posteriormente se demostró su utilidad en aquellos pacientes con neumonía aguda severa requiriente de oxigenoterapia o algún tipo de soporte ventilatorio<sup>2</sup>. Pacientes que superan esta fase aguda de la enfermedad pueden presentar alteraciones clinico-radiológicas<sup>3-5</sup> en el periodo post-agudo, no conociéndose aún con certeza su evolución a largo plazo. Es pertinente contar con tratamientos probados para acelerar su recuperación y reducir las potenciales secuelas<sup>6</sup>. Los corticosteroides contrarrestarían el proceso inflamatorio desencadenado por la infección viral y perpetuado por un sistema inmunológico “desregulado”<sup>7</sup>. Este reporte de casos intentó dar una respuesta al menos inicial a esta hipótesis, describiendo la evolución clínica y radiológica de los pacientes que recibieron dicho tratamiento

## Materiales y métodos

Se tomaron en consideración para este reporte 18 pacientes con neumonía grave<sup>8</sup> por COVID-19 que, transcurridos los primeros 14 días desde el inicio sintomático, persistieron con significativas alteraciones clínicas (disnea CF III-IV según escala NYHA, no explicada por otra causa), oximétricas (desaturación de oxígeno (O<sub>2</sub>) respirando aire ambiente, no presente previo al COVID-19) y/o tomográficas (infiltrados parenquimatosos bilaterales sugestivos de neumonía organizada (OP) o aparición tardía de nuevos infiltrados no explicados por infección de otra etiología). Los pacientes fueron internados y tratados en 3 instituciones médicas privadas polivalentes de la Ciudad Autónoma de Buenos Aires.

Todos los casos recibieron durante el periodo agudo el tratamiento con dexametasona acorde a lo descrito en el estudio Recovery<sup>2</sup>, indicándose en algunos de ellos otras medidas terapéuticas según lo que estuviese avalado al momento de dicha internación (plasma de convaleciente, suero equino hiperrimmune, hidroxiclороquina, fármacos antirretrovirales)

Se realizaron Tomografías (TAC) de tórax al ingreso a internación, ante cambios clínicos que expresasen deterioro de su situación respiratoria, al momento de iniciar la corticoterapia y 4 semanas posteriores al inicio de esta. Se utilizaron corticosteroides endovenosos en pulsos (metilprednisolona 500 mg por día, 3 dosis) en pacientes con asistencia respiratoria mecánica (ARM) o con respiración espontánea con elevado requerimiento de O<sub>2</sub> mediante cánula de alto flujo o máscara reservorio. En pacientes con requerimiento de O<sub>2</sub> por cánula nasal convencional menor a 5 litros/minuto se indicaron corticosteroides orales (meprednisolona 0,5 a 0,75 mg/kg/día). Este mismo esquema continuó al endovenoso en los pacientes que requirieron las dosis en pulsos. El tratamiento se extendió por 3 a 6 meses a semejanza de otras neumonías organizadas<sup>9</sup>, con descenso progresivo según la respuesta clínica, oximétrica y radiológica. En aquellos pacientes donde existió sospecha de infecciones agregadas, y donde clínicamente fue posible y seguro, se realizó broncoscopia (FBC) con lavado broncoalveolar (BAL) y biopsias transbronquiales (BTB) tanto para descartar la misma como para intentar filiar las características anatomo-patológicas del proceso inflamatorio evidenciado en las imágenes.

## Consideración ética

Este manuscrito es una serie de casos clínicos y sobre los cuales se adoptaron conductas meramente descriptivas e interpretativas de sus resultados, intentando alcanzar conclusiones válidas en relación con los mismos. No se produjo en el contexto de un ensayo de investigación con grupo control ni tratamientos aleatorizados. Se firmó el consentimiento informado al ingreso del paciente a la hospitalización y el correspondiente a la broncoscopia cuando fuera realizada. Se respetaron los lineamientos de la Ley de Protección de Datos Personales N° 25.236, particularmente en sus artículos 1°, 5° inciso D, 8° y 11° inciso D.

## Resultados

De los 18 pacientes incluidos, 15 eran de sexo masculino y 3 femenino, con una media de edad de  $58,4 \pm 13,6$  años. Cinco pacientes no tenían antecedentes patológicos conocidos. Los otros 13 contaban con antecedentes médicos clínicos y oncológicos (**Tabla 1**). Todos los pacientes recibieron el tratamiento con dexametasona 6 mg/día EV o VO por 10 días acorde al estudio Recovery. El tiempo promedio desde el inicio de síntomas hasta el inicio del tratamiento corticoideo “no dexametasona” fue de  $28,1 \pm 10$  días. Dada la criticidad del cuadro clínico 7 pacientes recibieron inicialmente el tratamiento endovenoso con metilprednisolona (5 pacientes con cánula nasal de alto flujo o mascarera reservorio y 2 con ARM). En aquellos que utilizaron corticoterapia oral se administró meprednisona  $50 \pm 12$  mg/día.

En 6 pacientes se realizó FBC con BAL y BTB. En ninguno de ellos se aislaron gérmenes. En 3 de ellos el informe anatomopatológico demostró patrón de OP asociada en 2 de ellos a daño alveolar difuso (DAD) y 1 asociado a inflamación linfocitaria o neumonía intersticial celular (NIC). En 1 paciente se observaron cambios de DAD aislado, en otra afectación inflamatoria neutrofílica de aspecto agudo y en el restante se informó NIC

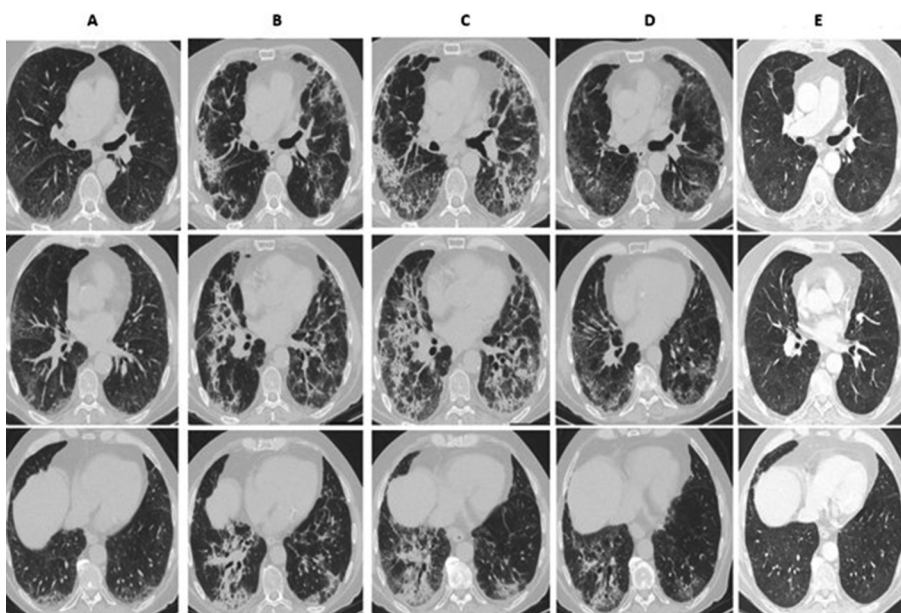
Seis de los 18 pacientes requirieron al alta hospitalaria provisión de  $O_2$  domiciliaria por disnea o desaturación. Al mes del alta ninguno de ellos mantuvo la indicación de  $O_2$ .

En la totalidad de los pacientes, la TAC de tórax realizada 4 semanas posteriores al alta evidenció clara disminución del compromiso parenquimatoso, siendo el hallazgo más frecuente la persistencia de afectación en vidrio esmerilado asociado a engrosamientos septales (**Figuras 1 y 2**). Solo en 1 paciente se observaron bronquiectasias por tracción y en otro una imagen compatible con un neumatocele.

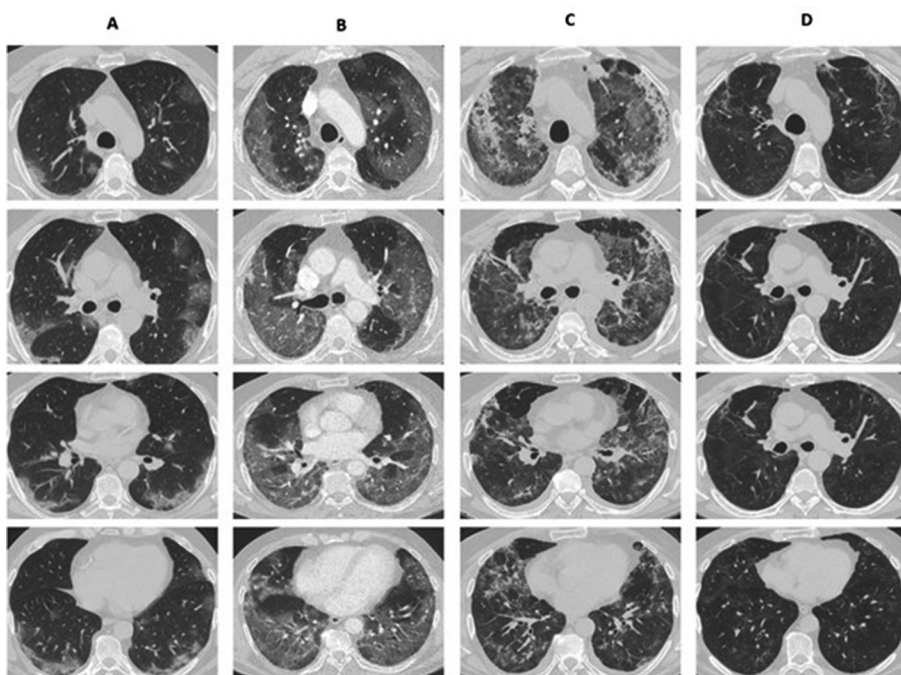
**TABLA 1.** Características generales de los pacientes

Sexo	Comorbilidades	Edad	Ferritina/DD/pCr	ARM	DXM	Días de FIS hasta CT no DXM	Mepredn VO	Metilpren EV	BTB	O <sub>2</sub> al alta	O <sub>2</sub> al mes
M	Sin AP	51	ND	No	Si	39	40	No	OP + DAD	Si	No
M	HTA Tbq CP TM	73	867/697/52	No	Si	33	60	Si	ND	Si	No
M	CI DT MCPD	85	433/437/13	No	Si	16	40	No	ND	No	No
M	HTA	57	ND	No	Si	17	60	Si	ND	No	No
M	Ob	53	1650/498/110	No	Si	42	60	No	OP + NIC	No	No
M	Sin ap	51	ND	No	Si	34	40	No	Neumonía aguda	Si	No
F	PO	73	491/1061/88	No	Si	31	60	Si	OP + DAD	Si	No
F	LNH	57	ND	No	Si	44	60	No	NIC	No	No
F	Sin AP	62	ND	Si	Si	44	40	Si	DAD	Si	No
M	Sin AP	24	ND	Si	Si	22	40	Si	ND	No	No
M	EH DLP	49	ND	No	Si	25	40	No	ND	No	No
M	HTA DLP Tbq	67	484/409/37	No	Si	33	40	No	ND	No	No
M	HTA Ob	60	1650/605/42	No	Si	19	20	No	ND	No	No
M	Sin AP	64	1187/331/49	No	Si	22	60	No	ND	No	No
M	MM Ob	59	416/563/157	No	Si	16	60	Si	ND	Si	No
M	Ob	38	1095/473/51	No	Si	14	60	No	ND	No	No
M	Ob Tbq	62	603/209/178	No	Si	25	60	Si	ND	No	No
M	Ob Tbq FA	66	ND	No	Si	30	60	No	ND	No	No

M: masculino. F: femenino. Sin AP: sin antecedentes patológicos. HTA: hipertensión arterial. Tbq: Tabaquismo. CP: cáncer de próstata. TM: tumor de maxilar inferior. CI: cardiopatía isquémica. DBT: diabetes. MCPD: marcapasos definitivo. Ob: obesidad. PO: penfigoide ocular. LNH: linfoma no Hodgkin. EH: estomatosis hepática. DLP: dislipemia. MM: mieloma múltiple. FA: fibrilación auricular. Ferritina ng/ml. DD: dímero D ng/ml. pCR: proteína C reactiva mg/L. FIS: fecha de inicio de síntomas. CT no DXM: corticoterapia no dexametasona. Mepredn VO: meprednisona oral dosis inicial. Metilpren EV: pulsos de metilprednisolona endovenosa. BTB: biopsia transbronquial. OP: neumonía organizada. DAD: daño alveolar difuso. NIC: neumonía intersticial celular. ND: no disponible/no realizado. O<sub>2</sub>: oxígeno.



**Figura 1.** Hombre 73 años. Columna A: 11 días desde el inicio de síntomas. B: 26 días desde el inicio de síntomas. C: 30 días desde el inicio de síntomas/1° día de metilprednisolona endovenosa. D: 40 días desde el inicio de síntomas. 7° día de meprednisona oral (60 mg/día). E: 119 días desde el inicio de síntomas, recibiendo meprednisona 10 mg/día.



**Figura 2.** Hombre 67 años. Columna A: 5 días desde el inicio de síntomas. B: 9 días desde el inicio de síntomas. C: 32 días desde el inicio de síntomas/1° día de meprednisona oral (40 mg/día). D: 63 días desde el inicio de síntomas recibiendo meprednisona 20 mg/día.

## Discusión

Al conocerse la infección por SARS-CoV-2, se asumió que el inicio clínico era expresión de la infección viral y el periodo post agudo era consecuencia de una desregulación del sistema inmunológico, más conocida como “tormenta de citoquinas”<sup>7</sup>. La corticoterapia en fase aguda infecciosa demostró su utilidad en el estudio *Recovery*<sup>2</sup> donde se describió una mejoría en la supervivencia con el uso de dexametasona en aquellos pacientes con requerimiento de algún tipo de asistencia respiratoria. Otros autores reportaron similares beneficios utilizando dosis mayores de metilprednisolona<sup>10-12</sup>. Superado el proceso infeccioso agudo, y a semejanza de otros agentes etiológicos más conocidos<sup>13</sup>, la COVID-19 puede evolucionar hacia un cuadro clínico compatible con neumonía organizada secundaria<sup>14, 15</sup>. Ello queda demostrado en las características tomográficas observadas durante la evolución de la infección<sup>16</sup>. En los informes anatómo-patológicos de necropsias y en escasos reportes de biopsias “in vivo” se confirmó dicho patrón de afectación, asociado a otros también observados como el daño alveolar difuso y la neumonía organizada fibrinoide aguda (AFOP)<sup>14, 17</sup>.

Se desconoce a la fecha la natural evolución de las consecuencias clínicas y radiológicas post infección aguda por COVID-19. Pero el volumen de pacientes que esta pandemia aqueja hace imperativo encontrar algún tratamiento que acelere la recuperación y reduzca al mínimo las anomalías respiratorias potencialmente secuelas. Según diversos reportes<sup>3, 4, 18</sup>, 39% de los pacientes continuaron sintomáticos al mes del alta hospitalaria, hasta 63% de los pacientes presentaron alteraciones espirométricas a 3 meses de la infección y 30% al año, y 25% de los pacientes mantuvieron alteraciones radiológicas al año de la infección.

Myall y colaboradores<sup>18</sup> describieron en su trabajo una conducta similar a la descrita en este reporte, solo que iniciaron el tratamiento corticoideo 6 semanas luego del alta en pacientes con hallazgos clínicos o radiológicos sugestivos de lesión pulmonar persistente, principalmente OP. En su caso indicaron solo 3 semanas de tratamiento con corticoides orales y sus resultados mostraron una mejoría sintomática, radiológica y espirométrica. La guía francesa<sup>19</sup> para el manejo de las secuelas respiratorias post COVID también apoyó esta conducta, considerando pasibles de tratamiento aquellos pacientes que persistieron sintomáticos o con alteraciones radiológicas o espirométricas hasta 1 año luego de la infección. En esta normativa, el tratamiento se asemeja más al tratamiento convencional de una neumonía organizada, iniciando con prednisona 0,5 mg/kg por un mes y luego reduciendo 10 mg cada mes.

Es parte de estudios futuros definir si la corticoterapia debe ser iniciada en el periodo post-agudo inmediato o en forma diferida ante la falta de mejoría clínica o radiológica. Deberá también evaluarse si existe un grupo de pacientes donde el tratamiento corticoideo indicado en el periodo agudo deba ser continuado por un periodo mayor a los 10 días “protocolares” al reconocer marcadores radiológicos o clínicos que sugieran la posterior “mala” evolución acá descrita. Por último, sería adecuado definir qué dosis y que duración debería tener el tratamiento corticoesteroideo teniendo en cuenta que el desencadenante del proceso inflamatorio ya fue resuelto (infección viral aguda) y los efectos adversos relacionados con su uso prolongado.

Este trabajo retrospectivo sobre una serie de casos tiene claras limitaciones: la falta de un grupo control y también la falta de aleatorización en el tratamiento indicado. La decisión sobre cual utilizar fue definido por el propio médico tratante analizando clínicamente cada caso en forma individual. Aun así, los resultados favorables descriptos en los pacientes permite sugerir que el tratamiento con corticoesteroides sistémicos indicados luego del periodo agudo, tendría un efecto beneficioso tanto clínico como radiográfico en pacientes con evolución tórpida de la neumonía grave por COVID-19 siempre que se haya debidamente descartado la presencia de tromboembolia pulmonar o sobreinfección bacteriana o micótica u otras causas de disnea y/o infiltrados pulmonares (insuficiencia cardiaca, toxicidad pulmonar farmacológica, agudización de patologías pulmonares de base) que puedan justificar el cuadro clínico más allá de la propia evolución no favorable de su COVID-19. Es menester de estudios prospectivos debidamente diseñados establecer con certeza el beneficio aquí esbozado, definiendo claros criterios de inclusión, formas de tratamiento, dosis y tiempo del mismo.

## Conclusiones

La corticoterapia sistémica utilizada luego del periodo agudo tendría un potencial efecto beneficioso en pacientes con neumonía grave por SARS COV 2 que mantienen luego de los 14 días del inicio sintomático, manifestaciones clínicas o radiológicas que sugieran daño generado por la respuesta inmune al virus.

**Conflictos de interés:** El autor declara no tener ningún conflicto de interés.

**Agradecimiento:** A los servicios de Clínica Médica de IADT y Sanatorio Finochietto por su participación y apoyo permanente en el seguimiento médico de los pacientes.

A la Dra. Teresa Castiglioni, patóloga del Laboratorio Dr. Elsner, por su colaboración permanente con mi tarea médica. Y por último mi recuerdo a todos los médicos y pacientes que juntos afrontamos esta pandemia.

## Bibliografía

1. Centers for Disease Control and Prevention. Interim Clinical Guidance for Management of Patients with Confirmed 2019 Novel Coronavirus (2019-nCoV) Infection. Updated March 7, 2020.
2. Horby P, Lim WS, Emberson J, et al. Dexamethasone in Hospitalized Patients with Covid-19. The RECOVERY Collaborative Group. *N Engl J Med* 2021; 384: 693-704.
3. Xiaojun W, Xiaofan L, Yilu Z, et al. 3 month, 6 month, 9 month and 12 month respiratory outcomes in patients following COVID-19 related hospitalization: a prospective study. *Lancet Respir Med* 2021. May 5:S2213-2600(21)00174-0
4. Lerum TV, Aalokken TM, Bronstad E, et al. Dyspnoea, lung function and CT findings 3 months after hospital admission for COVID-19. *Eur Respir J* 2021; 57(4): 2003448.
5. Sibila O, Albacar N, Perea L, et al. Lung function sequelae in COVID-19 patients 3 months after hospital discharge. *Arch Bronconeumol* 2021; 57(S2): 45-63.
6. Gentile F, Aimo A, Forfori, F et al. COVID-19 and risk of pulmonary fibrosis: the importance of planning ahead. *Eur J Prev Cardiol* 2020; 27(13): 1442-6.
7. Deblina Datta S, Talwar A, Lee JT. A Proposed framework and timeline of the Spectrum of disease due to SARS COV 2 infection. Illness Beyond Acute infection and Public health implications. *JAMA* 2020; 324(22): 2251-2.
8. World Health Organization (2020) Clinical Management of COVID-19: interim guidance; 27 May 2020. WHO
9. King T. Cryptogenic organizing pneumonia. Retrieved May 13, 2021, from [www.uptodate.com/contents/COP](http://www.uptodate.com/contents/COP)
10. Salton F, Confalonieri P, Meduri U, et al. Prolonged low dose methylprednisone in patients with severe COVID-19 pneumonia. *Open Forum Infect Dis*. 2020; 7910:ofaa421. <https://doi.org/10.1093/ofid/ooa421>. eCollection 2020 Oct.
11. Edalatifard M, Akhtari M, Salehi, M et al. Intravenous methylprednisolone pulse as a treatment for hospitalized severe COVID-19 patients: results from a randomized controlled clinical trial. *Eur Respir J* 2020;56:2002808 <https://doi.org/10.1183/13993003.02808-202>
12. Papamanoli A, Yoo J, Grewal P, et al. High dose methylprednisolone in nonintubated patients with severe COVID-19 pneumonia. *Eur Respir J* 2020; 56(6): 2002808.
13. Cordier JF. Cryptogenic organising pneumonia. *Eur Respir J* 2006; 28: 422-46.
14. Edupunganti S, Kumar A, Konopka K. Organizing pneumonia as a manifestation of coronavirus disease 2019. *Pathol Int* 2021; 7193: 210-2.
15. Kory P, Kanne JP. SARS CoV2 organising pneumonia: Has there been a widespread failure to identify and treat this prevalent condition in COVID-19? *BMJ Open Resp Res* 2020; 7(1): e000724
16. Parra Gordo ML, Buitrago Weiland G, Grau Garcia M, et al. Aspectos radiológicos de la neumonía COVID-19: evolución y complicaciones torácicas. *Radiología* 20212; 63: 74-88.
17. Copin MC, Parmentier E, Duburcq T et al. Time to consider histologic pattern of lung injury to treat critically ill patients with COVID-19 infection. *Intensive Care Med* 2020; 46: 1124-6.
18. Myall KJ, Mukherjee B, Castanheira AM, et al. Persistent Post COVID-19 Inflammatory Interstitial Lung Disease: An observational Study of corticosteroid treatment. *Ann Am Thorac Soc* 2021; 18(5): 799-806.
19. Andrejak C, Cottin V, Crestani B et al. Guide de prise en charge des sequelles respiratoires post infection a SARS COV 2. Proposition de prise en charge elaborees par la Societe de Pneumologie de Langue Francaise. Versio du 10 novembre 2020. *Revue des Maladies Respiratoires* 2021; 38: 114-21.