

Complicaciones del hisopado nasofaríngeo para COVID-19

Anni Koskinen, MD, PhD, Morag Tolvi, MD, PhD, Maria Jauhiainen, MD, Eliisa Kekäläinen, MD, PhD, Anu Laulajainen-Hongisto, MD, PhD, Satu Lamminmäki, MD, PhD

Department of Otorhinolaryngology–Head and Neck Surgery, Helsinki University Hospital and University of Helsinki, Helsinki, Finland (Koskinen, Tolvi, Jauhiainen, Laulajainen-Hongisto, Lamminmäki); HUS Diagnostic Center, HUSLAB, Clinical Microbiology, Helsinki University Hospital, Helsinki, Finland (Kekäläinen).

JAMA, doi:10.1001/jamaoto.2021.0715, 29 de abril, 2021.

Durante la pandemia del COVID-19, se han tomado numerosas muestras de hisopados para realizar RT-PCR para SARS-CoV-2. La toma de muestras de la nasofaringe se considera segura, a pesar de las estructuras vitales adyacentes (por ejemplo, la órbita, la base del cráneo, rica en vasos; **figura**). Sin embargo, informes de casos¹⁻⁴ y observaciones clínicas, indican la posibilidad de complicaciones graves. Esta serie de casos investigó la frecuencia y el tipo de complicaciones de los hisopados nasofaríngeos del SARS-CoV-2.

Métodos | Todos los pacientes que se presentaron en el Departamento de Emergencias Otorrinolaringológicas y en el Servicio de Cirugía de Cabeza y Cuello del Hospital de Universidad de Helsinki, entre el 1 de marzo y el 30 de septiembre de 2020, fueron examinados retrospectivamente para detectar complicaciones después de la toma de hisopados nasofaríngeos para SARS-CoV-2. Aquellos que experimentaron complicaciones del hisopado se sometieron a revisión de sus registros médicos.

Se obtuvo del Instituto Finlandés de Salud y Bienestar el número de pruebas de SARS-CoV-2 realizadas en la población (1,6 millones de personas) dependiente del Hospital de la Universidad de Helsinki, durante el mismo período de tiempo. Este estudio fue aprobado por la Administración de Investigación del Hospital de la Universidad de Helsinki (HUS / 58/2020). Como se trataba de un estudio de registro retrospectivo, sin intervención de los pacientes, la aprobación del comité de ética finlandés y el consentimiento informado no fueron requeridos por la legislación nacional, de acuerdo con la Ley Finlandesa de Investigación Médica 488/1999.

Figure. Anatomical Structures Related to Nasopharyngeal Sampling

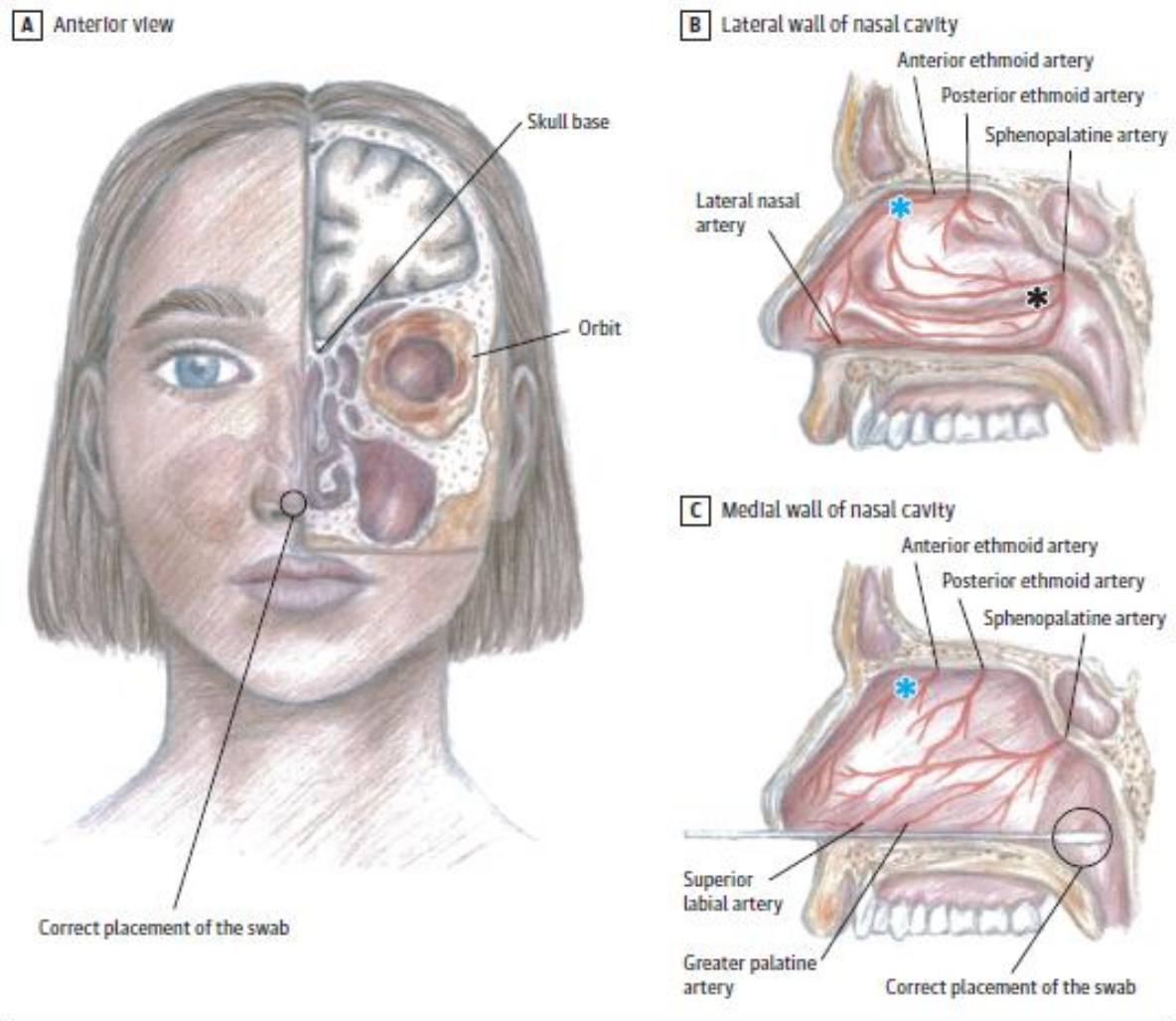


Figura. Colocación correcta del hisopo y orígenes de las hemorragias nasales en este estudio. Las hemorragias que amenazan la vida resultaron de la arteria etmoidal anterior, una desde la pared nasal lateral y otra desde la medial (asteriscos azules). Una hemorragia resultó de la arteria esfenopalatina (asterisco negro), y en 1 caso, no se pudo identificar el sitio de sangrado. **A**, vista anterior; **B**, Pared lateral de la cavidad nasal; **C**, pared medial de la cavidad nasal.

Resultados | Durante el período de estudio de 7 meses, se realizaron 643.284 pruebas de hisopados para RT-PCR de SARS-CoV-2. Se dieron 8 complicaciones relacionadas a las visitas (7 mujeres, 1 hombre; rango de edad, 14,0-78,6 años; edad media [DE], 39,5 [20,9] años) en 2.899 pacientes atendidos por otorrinolaringología en urgencias: 4 hemorragias nasales y 4 hisopos rotos, todos inmediatamente después de la toma de muestras (**Tabla**). Ninguno de estos 8 pacientes dio positivo para COVID-19.

La frecuencia de complicaciones que requieren tratamiento en el Departamento de Emergencias fue de 1,24 por cada 100.000 pruebas SARS-CoV-2 realizadas. Los hisopos se extrajeron mediante endoscopia nasal con anestesia local, mientras que las hemorragias nasales requirieron medicación, numerosos taponamientos nasales, procedimientos quirúrgicos y endovasculares, y provocaron riesgo fetal, sepsis y transfusiones de sangre

(**tabla**). La mitad de las hemorragias eran potencialmente mortales (el nivel de hemoglobina cayó por debajo de 6.5 g/dL [para convertir a g/L, multiplique por 10.0]). El sangrado masivo complicó la localización del sitio de sangrado (que se muestran en la **Figura**). Las infecciones, así como las adherencias intranasales y perforaciones septales, fueron probablemente resultado de la repetición de los taponajes nasales.

Table. Treatment and Sequelae of 8 Patients Treated for Complications After SARS-CoV-2 Nasopharyngeal Swab Test

Clinical event	Specific occurrence	Measure of occurrence			
		Broken swab (n = 4)		Epistaxis (n = 4)	
Predisposing condition					
Previous rhinosurgery	Septoplasty	1		1	
Rhinologic disorder	Nasal congestion	1		1	
	Septal deviation	1		1	
Hematologic disorder	Idiopathic thrombocytopenic purpura	0		1	
Cardiovascular disease	Coronary heart disease	1		1	
Medication	Anticoagulant	1		1	
Other	Pregnancy	0		1	
Treatment and sequelae in patients with broken swabs		Patient			
		1	2	3	4
Procedure (local anesthesia)	Removal of the broken swab	1	1	0 ^a	1
Complications	NA	No	No	No	No
Diagnostic, treatment, and sequelae in patients with epistaxis		Patient			
		5	6	7	8
Blood loss	Hemoglobin level, g/dL	6.4	6.4	9.6	10.2
Procedure (local anesthesia)	Anterior nasal packing	3	3	7	0
	Posterior nasal packing	2	0	0	0
	Bipolar coagulation	1	0	3	0
Surgical (general anesthesia)	Anterior ethmoidal artery ligation	1	0	0	0
	Posterior nasal packing	0	1	0	0
	Bipolar coagulation	0	1	0	0
Endovascular procedures	Sphenopalatine artery embolization	0	0	1	0
Medication	Local hemostatic	0	3	1	1
	Systemic antibiotics	Yes	Yes	Yes	0
	Local antibiotics	0	Yes	0	0
	Iron supplements (oral or intravenous)	Yes	Yes	Yes	No
Blood transfusion	Red blood cells, 49 g Hb/unit	6	2	1	0
Complication	Local infection	Yes	Yes	Yes	No
	Systemic infection	No	No	Yes ^b	No
	Septum perforation, scarring	0	1	0	0

Abbreviations: Hb, hemoglobin; NA, not applicable.

^a Patient swallowed the broken tip of the swab during the procedure.

^b *Staphylococcus aureus* sepsis.

Discusión | Las pruebas oportunas y confiables son importantes para controlar la pandemia del COVID-19. las pruebas de RT-PCR de hisopados nasofaríngeos se utilizan a menudo como el principal método de prueba de diagnóstico, porque producen resultados tempranos con sensibilidad moderada y excelente especificidad.⁵

La frecuencia de complicaciones fue extremadamente baja en este estudio. Todas las complicaciones parecían involucrar una incorrecta técnica de muestreo: uso excesivo de fuerza o una dirección inadecuada del hisopo. Mientras que a los pacientes que experimentaron la rotura de los hisopos les fue bien, los pacientes con epistaxis tuvieron recuperaciones más tórpidas. Las complicaciones también expusieron al personal ante el riesgo de un procedimiento generador de aerosoles.

La literatura sobre las complicaciones del muestreo del SARS-CoV-2 es escasa. La rotura de la punta del hisopo ha resultado en un cuerpo extraño en la cavidad nasal,¹ el esófago² y, después de la toma de muestras a través de la traqueostomía, el bronquio.³ Se ha informado un caso de pérdida de líquido cefalorraquídeo asociada a la toma de muestra, probablemente debido a encefalocele.⁴

La toma de muestra debe realizarse siempre teniendo en cuenta las estructuras anatómicas de la cavidad nasal y sus alrededores para garantizar un muestreo seguro y resultados correctos.^{5,6}

Nunca debe usarse la fuerza, especialmente en pacientes con operaciones previas conocidas de la base de la nariz o del cráneo. El hisopo debe dirigirse a lo largo del piso nasal, no demasiado lateralmente ni demasiado cranealmente, hasta que se encuentre resistencia (**Figura**).⁶

El contexto retrospectivo de este estudio es una limitación. Cabe señalar que Finlandia tiene un servicio nacional de salud pública. De la población cubierta por el Hospital de la Universidad de Helsinki (1,6 millones), todos los problemas graves de otorrinolaringología aguda se tratan únicamente en nuestro¹ Departamento de Emergencias. Los pacientes que se presentaron con complicaciones menores, pueden haber sido tratados en otras instalaciones, pero no tuvimos acceso a esta información. Además, no se han abierto consultorios privados de otorrinolaringología para pacientes con sospecha de COVID-19, sin embargo, este estudio es una representación adecuada de los pacientes con SARS-CoV-2, con complicaciones asociadas a la toma de muestra de hisopados nasofaríngeos, en un gran centro de derivación de atención terciaria.

Según los resultados, el riesgo de una complicación grave que requiera atención a nivel de especialista después de la toma de muestra de hisopado nasofaríngeo para SARS-CoV-2 es extremadamente baja. No obstante, las complicaciones involucran ubicaciones anatómicamente desafiantes y pueden ser una amenaza la vida. Para evitar complicaciones, las técnicas de muestreo correctas son cruciales.

Referencias

1. Mughal Z, Luff E, Okonkwo O, Hall CEJ. Test, test, test — a complication of testing for coronavirus disease 2019 with nasal swabs. *J Laryngol Otol.* 2020; 134(7):646-649. doi:[10.1017/S0022215120001425](https://doi.org/10.1017/S0022215120001425)
2. De Luca L, Maltoni S. Is naso-pharyngeal swab always safe for SARS-CoV-2 testing? an unusual, accidental foreign body swallowing. *Clin J Gastroenterol.* 2021;14(1):44-47. doi:[10.1007/s12328-020-01236-y](https://doi.org/10.1007/s12328-020-01236-y)
3. Hussain MH, Siddiqui S, Mahmood S, Valsamakis T. Tracheal swab from front of neck airway for SARS-CoV-2; a bronchial foreign body. *BMJ Case Rep.* 2020;13 (8):e237787. doi:[10.1136/bcr-2020-237787](https://doi.org/10.1136/bcr-2020-237787)
4. Sullivan CB, Schwalje AT, Jensen M, et al. Cerebrospinal fluid leak after nasal swab testing for coronavirus disease 2019. *JAMA Otolaryngol Head Neck Surg.* 2020;146(12):1179-1181. doi:[10.1001/jamaoto.2020.3579](https://doi.org/10.1001/jamaoto.2020.3579)

5. Green DA, Zucker J, Westblade LF, et al. Clinical performance of SARS-CoV-2 molecular tests. *J Clin Microbiol.* 2020;58(8):e00995-20. doi:[10.1128/JCM.00995-20](https://doi.org/10.1128/JCM.00995-20)

6. Higgins TS, Wu AW, Ting JY. SARS-CoV-2 nasopharyngeal swab testing—false-negative results from a pervasive anatomical misconception. *JAMA Otolaryngol Head Neck Surg.* 2020;146(11):993-994. doi:[10.1001/jamaoto.2020.2946](https://doi.org/10.1001/jamaoto.2020.2946)

Traducción: Ramiro Heredia (ramiroherediamd@gmail.com)